HUFREHE

Einige theoretische Grundlagen,
Text und Bildgrundlagen aus der Dissertation von
Mohamad Al Naem,
Untersuchungen zur Hufrehe bei Pferden
Universität Gießen
2014
und
Sabrina Glöckner :
Eine retrospektive Studie über die Hufrehe bei Pferden
Dissertation Freie Universität Berlin 2003

Definition der Hufrehe

- Die Hufrehe wird als Pododermatitis aseptica diffusa , d.h. diffuse,nicht-eitrige Huflederhautentzündung, benannt.
- (Coffman 1983) und wird durch eine Schädigung bzw. Zusammenhangstrennung des Hufbeinträgers gekennzeichnet (Baxter 1992, Budras et al. 1993. Budras u.Huskamp 1999).
- Hauptsächlich erkranken beide Vordergliedmaßen, es können aber auch nur ein Huf oder alle vier Hufe betroffen sein (Stashak 1989).
- Man unterscheidet die akute von der chronischen Hufrehe.
- Es wird erst von einer chronischen Hufrehe gesprochen, wenn eine Verlagerung des Hufbeines innerhalb der Hufkapsel in Form von Senkung bzw. Rotation vorliegt (Buchner u. Berger 2009).

Ursachen der Hufrehe

- **die Fütterungsrehe**, Die Fütterungsrehe wird durch einen
- Kohlenhydratüberschuss verursacht (Buchner 2005)

- die **Geburtsrehe** . Als Geburtsrehe bezeichnet
- man eine Rehe, die durch die bei einer Nachgeburtsverhaltung freigesetzten Toxine
- ausgelöst wird (Stashak 1989

- die **Belastungsrehe**.
-). Des Weiteren kann eine Überbelastung einer
- Gliedmaße eine Belastungsrehe auf der überbelasteten Gliedmaße auslösen (Peloso
- et al. 1996)

- **Glukokortikoidverabreichung,**
- insbesondere Triamzinolon (Gerhards 2008, Buchner u. Berger 2009).

- **Endotoxämie**
- bei schwerer Kolik (Farajallah 2007), Kolitis und septische Peritonitis (Buchner u.
- Berger 2009)
- **Equines Cushing-Syndrom und Equines Metabolisches Syndrom**

- **Giftpflanzen**, wie schwarze Walnuss kann auch Hufrehe hervorrufen (Belknap et al.
- 2007).

Cushing oder EMS?



Pferd mit den klassischen Fettdepots bei Metabolischem Syndrom

Pathogenese (biologischer Mechanismus,der zur Krankheit führt

- **Vasokonstriktionstheorie**, welche auf einer Mikrozirkulationsstörung beruht, die mit Hypoperfusion und Ischämie einhergeht.
- Bei der **traumatischen Rehe wird die Vasolazeration (Einreissen** von Blutgefässen)als Ursache der Durchblutungsstörung angesehen (Dietz u.Budras 2000).
- Es kommt durch die Unausdehnbarkeit der Hufkapsel zu einer Verstärkung der Minderdurchblutung, da das durch eine Kapillarschädigung ausgetretene Blut zu einer Kompression der Gefäße innerhalb der Hufkapsel führt (Hertsch 1993).
- Belastungsrehe: häufig einseitige Ueberbelastung. Die Kombination einer reduzierten Durchblutung an der dorsalen Hufwand und der ständige Zug der tiefen Beugesehne am Hufbein lösen eine Hufrehe aus.

Pathologie der Rotation des Hufbeines

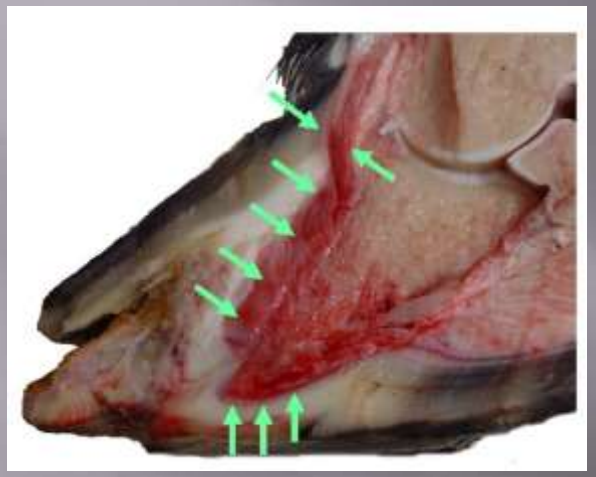

In der Vergrößerung sieht man die Quetschungen und Zonen der Auflösung des Hufbeinträgers mit Blutungen in die Verbindungsschicht.

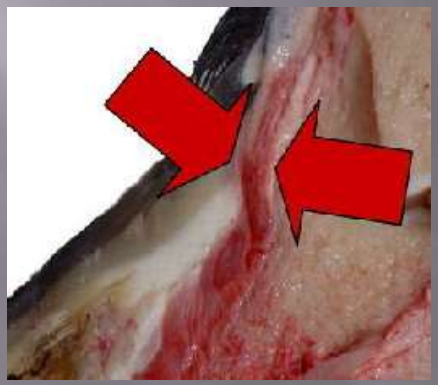

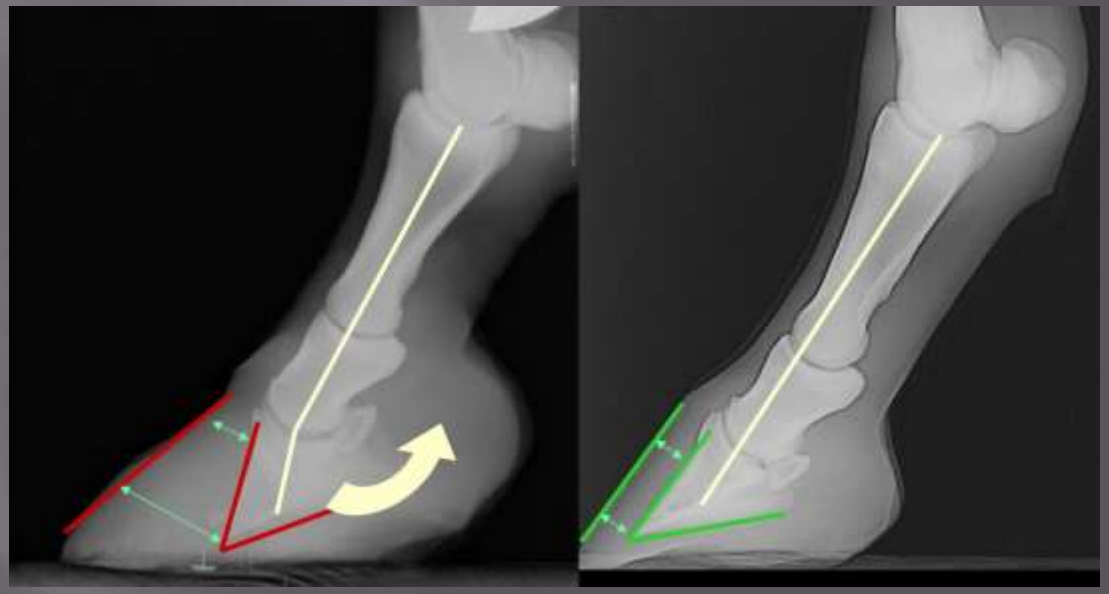

Bilder von Dr.Bingold

Phasen der Hufrehe

- **Initial- oder Entwicklungsphase :**vom Beginn des Einwirkens der auslösenden Faktoren bis kurz vor dem Auftreten der ersten Symptome umfasst. Sie kann 24 bis 48 Stunden (Buchner 2005) oder sogar bis 10 Tage bei der Belastungsrehe dauern (Körber 2006).
- **akute Phase:** mit den ersten Symptomen an den Hufen. Bei adäquater Therapie kann die
- akute Hufrehe vollständig abheilen (Buchner 2005).
- **chronische Hufrehe :** wenn es durch die akute
- Hufrehe zur Lageveränderung des Hufbeines innerhalb der Hufkapsel kommt, (Buchner 2005, O'Grady 2010). oder wenn die akuten Rehesymptome mehr als 72 Stunden andauern (Morrison 2010). Morrison

Symptome der Hufrehe

- **Initialphase**
- Während der Entwicklungsphase zeigen die Pferde keine klinischen Symptome einer
- Hufrehe (Körber 2006, Buchner u. Berger 2009).
- **Akute Hufrehe**
- Bei der akuten Hufrehe ist der Allgemeinzustand deutlich reduziert, Herz- und
- Atemfrequenz, sowie die Körpertemperatur sind erhöht, die Schleimhäute sind
- injiziert und gerötet, die Futteraufnahme ist reduziert oder völlig aufgehoben (Stashak
- 1989, Körber 2006). Die Pferde nehmen eine charakteristische Stellung ein und
- versuchen ihr Gewicht auf die Trachten zu verlagern. Bei Erkrankung der Vorderhufe,
- stellt das Pferd die Vorderbeine weit nach vorn um den Zug der tiefen Beugesehne
- auf das Hufbein zu verringern. Die Hinterhufe werden unter den Körper gestellt um
- viel Körperlast zu übernehmen. Sind die Hinterhufe betroffen, werden die Vorderhufe
- unter den Körper gestellt. Im Falle einer Beteiligung aller vier Hufe versucht das
- Pferd lange Zeit auf dem Boden zu liegen (Stashak 1989). In der Bewegung zeigen
- die Pferde Trachtenfußung, einen klammen Gang und Wendeschmerzen. Die
- Pulsation der Mittelfußarterie (A. digitalis palmaris communis II, A. metatarsea
- dorsalis III) ist verstärkt. Außerdem sind die betroffenen Hufe vermehrt warm und die
- Hufzangenuntersuchung ist positiv (Baxter 1996).

Akute Hufrehe und Lahmheit

- Nach dem System von OBEL kann man die akute Hufrehe klinisch in verschiedenen Lahmheitsgrade einteilen (Buchner u. Berger 2009):

- - Grad I: Das Pferd bewegt sich freiwillig und zeigt im Trab einen klammen Gang, die Hufe werden ständig wechselseitig belastet.

- - Grad II: Das Pferd bewegt sich noch willig, zeigt den typischen Rehegang und Wendeschmerz. Das Aufheben einer Vordergliedmaße ist immer möglich.

- - Grad III: Das Pferd bewegt sich widerwillig, und zeigt Widerstand beim
- Aufheben eines Fußes.
- - Grad IV: Das Pferd steht wie angewurzelt auf der Stelle oder liegt.

- Es gibt einen Zusammenhang zwischen dem Lahmheitsgrad und den
- mikroskopischen Schädigungen. Je höher der Lahmheitsgrad ist, desto stärker sind die mikroskopisch erkennbaren Schäden am Hufbeinträger (Pollitt 2008).

Chronische Hufrehe

- **Chronische Hufrehe**
- Bei chronischer Rehe beschränken sich die Veränderungen auf den Huf und den
- Gang. Es kommt zum Einsenken der Krone oberhalb der Hufkapsel, welches als
- Delle oberhalb des Kronsaumes palpiert werden kann (Schatzmann et al. 1990) und
- zur Hufbeinabsenkung oder Hufbeinrotation (Abb. 3), welche durch den Zug der
- tiefen Beugesehne am Hufbein ausgelöst wird (Huskamp 1990). Der Huf verliert später
- seine regelmäßige Form und nimmt die Form eines Rehehufes an, der durch
- typische divergierende Reheringe charakterisiert ist. Zusätzlich ist die weiße Linie
- verbreitert und die Sohle ist abgeflacht oder vorgewölbt. Die dorsale Hufwand nimmt
- eine konkave Form an und bei inadäquater Hufkorrektur kann sich eine typische
- Hufreheknolle entwickeln (Buchner u. Berger 2009). Des Weiteren kann es durch
- eine starke Rotation des Hufbeines innerhalb der Hufkapsel zum Sohlendurchbruch
- kommen (Pollitt 1999).

Rehehuf

Abbildung 18: Röntgenaufnahme eines Pferdehufes mit chronischer Hufrehe im seitlichen Strahlengang: Beispiel für Grad 1

Röntgenuntersuchung bei Hufrehe

- **Röntgenologische Befunde bei Hufrehe**
- **Um die Hufrehe eindeutig zu diagnostizieren und um eine Aussage über den Schweregrad und die Prognose treffen zu können, ist die radiologische Untersuchung unerlässlich**
- **(Cripps und Eustace, 1999)**

- **ein Röntgenbild die Grundlage für eine orthopädische**
- **Hufkorrektur** (Hertsch und Brunken, 1988; Hemker, 2001)

- Röntgenaufnahmen, die von anterior nach posterior gerichtet sind (0°) bieten zusätzlich
- Auskunft über den Zustand des Hufbeins und eine eventuell vorliegende Seitenrotation des
- Hufbeins (Hertsch und Brunken, 1988).

Chronische Hufrehe

- Röntgen Rotation

Therapie der Hufrehe

- Die Behandlung der Hufrehe umfasst die Kombination verschiedener Therapieansätze.
- Orthopädische Maßnahmen und die chirurgische Therapie.
- Entscheidend ist es, neben der gezielten Therapie der Hufrehe die primäre Ursache zu erkennen und abzustellen bzw. zu behandeln.

Unterstützende Massnahmen

- Bei Verdacht auf Hufrehe könnte durch die Kühlung der Hufe im Initialstadium der Ausbruch der Hufrehe verhindert werden (Van Eps u. Pollitt 2004). Zunächst soll die
- Box tief mit Sägespänen, Torf oder Sand eingestreut werden (Stashak 1989,
- Buchner u. Berger 2009). Bei Fütterungsrehe sind die Pferde auf eine Diät zu setzen.
- Durch den Einsatz von Manueller-Lymph-Drainage werden die Gewebetoxine schneller abtransportiert und eine Drucksenkung innerhalb der Hufkapsel erreicht (Rautenfeld u. Fedele 2005).

Medikamentelle Therapie

- Behandlung der Primärerkrankung: Im Falle einer Überfütterung mit Kohlenhydraten sollten Abführmittel eingesetzt werden. Bei Nachgeburtsverhaltung ist Uterusspülungdurchzuführen (Yelle 1986. Buchner u. Berger 2009).

- Schmerztherapie und Förderung der Durchblutung in der Huflederhaut: Es werden **NSAID** als entzündungshemmende und schmerzlindernde Medikamente eingesetzt.
- Aus dieser Gruppe hat **Phenylbutazon** den stärksten Effekt bei der
- Schmerzbekämpfung (Baxter 1996).
- Um die Durchblutung in der Huflederhaut zu fördern steht in erster Linie der Einsatz **von Heparin** zur Verfügung. Es werden auch **Azepromazin** und **Isoxsuprin** als vasodilatorische Medikamente eingesetzt (Buchner
- u. Berger 2009). Auch der Einsatz von **Azetylsalizylsäure** wird empfohlen, da sie eine Abnahme der Thromboxansynthese bewirkt und zu einer Verbesserung der Fließeigenschaften des Blutes führt (Baxter u. Moore 1987, Buchner u. Berger 2009).
- Gegensätzliche Angaben aus der Hufreheklinik in Bristol !
- Nur Ruhe,liegen lassen in tiefer Einstreu,Orthopädische Massnahme!

Orthopädische Massnahmen

- **Im akuten Stadium** konzentriert sich die Therapie auf eine Verhinderung bzw.
- Verminderung der Hufbeinrotation. Das kann durch eine **Trachtenhochstellung** erzielt
- werden, um den Zug der tiefen Beugesehne auf das Hufbein zu reduzieren
- (Huskamp 1990). Außerdem führt die Trachtenhochstellung zur Abnahme der
- Belastung im Zehenspitzenbereich mit gleichzeitiger Zunahme der Belastung im
- Trachtenbereich (Klunder 2000). Eustace und Caldwell (1989) sind der Meinung,
- dass die Trachtenhochstellung zur Kompression der Gefäße im Kronsaumbereich
- führen kann und somit das normale Wachstum des Horns beeinträchtigt.
- Um die Trachten hochzustellen, empfiehlt Huskamp (1990) in Abhängigkeit von der
- Schwere der Erkrankung drei unterschiedliche Gipsverbände.
- Weitere Möglichkeiten zur Trachtenhochstellung sind Holzkeile oder Kunststoffkeile.
- Des Weiteren kann am unbeschlagenen Huf der anschnallbare Dallmer-Clog mit
- aufgeschraubter Keilplatte angebracht werden.
- Verschiedene Hufrehe-Kunststoffplatten und Schuhe auf dem Markt.

Orthopädische Massnahmen

- Nach Ausschneiden : Kunststoffverband

Barfusstherapie

- Zudem kann die Bolz'sche Rinne, die 1-2 cm unter der Krone bis auf die
- Blättchenschicht geschnitten wird, das parallele Wachstum zwischen der Hufkapsel
- und der Oberfläche des Hufbeines fördern (Buchner u. Berger 2009). Des Weiteren
- wird von einigen Autoren die teilweise (Abb. 4) oder vollständige Resektion der
- dorsalen Hufkapselwand empfohlen (Eustace u. Caldwell 1989, Neubert 2007).

Orthopädische Therapie der chronischen Hufrehe

- Zehen und Trachten kürzen
- Bild lange Trachten

Chirurgische Massnahmen

- Verschiedene chirurgische Maßnahmen wurden empfohlen, um eine weitere Rotation
- des Hufbeines innerhalb der Hufkapsel zu verhindern. Eine Tenotomie der tiefen
- Beugesehne führt zur Eliminierung deren Zuges auf das Hufbein (Allen et.al 1986).
- Eine weitere Möglichkeit ist die Desmotomie des Unterstützungsbands der tiefen Beugesehne (Neubert 2007).
- Chirurg.Massnahmen von Hufreheklinik ganz abgelehnt!

Prognose anhand der Röntgenbefunde

- Aus Diss Teschner*
- Bei einer Rotation des Hufbeins bis zu 5° kann mit voller Einsetzbarkeit des Pferdes
- gerechnet werden (Stick et al., 1982). Bei einer stärkeren Rotation bis zu 11° kann das Pferd
- wieder symptomlos laufen, die frühere Leistungsfähigkeit wird allerdings nicht wieder
- erreicht (Stick et al., 1982). Bei einer weitergehenden Rotation oder einem
- Hufbeindurchbruch kann es zu einer Gebrauchsunfähigkeit kommen
- (Scheuerer und Grieshaber, 1996).

Rotation oder Senkung

- Die Hufbeinsenkung ist schwieriger zu diagnostizieren und hat eine schlechtere Prognose als
- eine Hufbeinrotation. Die Senkung weist darauf hin, dass es in allen Teilen des Hufbeinträgers zu einer Trennung gekommen ist und das Gewicht des Pferdes das Hufbein
- nun nach unten drückt. Daher ist anzunehmen, dass die Schädigung des Aufhängeapparates
- schwerwiegender ist, als bei der Hufbeinrotation
- (Goetz, 1987; Huskamp, 1990; Herthel und Hood, 1999; Morgan et al., 1999). Durch die
- totale Separation der epidermalen von den dermalen Blättchen sinkt das Hufbein förmlich in
- die Hornkapsel hinein (Pollitt, 1999).

Hufbeinsenkung

- Bei der Hufbeinsenkung sinkt das Hufbein nach unten ab. Es löst sich dabei aus der Verankerung mit der Hufwand, weshalb der Abstand zwischen Hufwand und Hufbein größer wird. Weil das Hufbein nach unten sinkt verschwindet das Sohlengewölbe und die Sohle wird gequetscht.

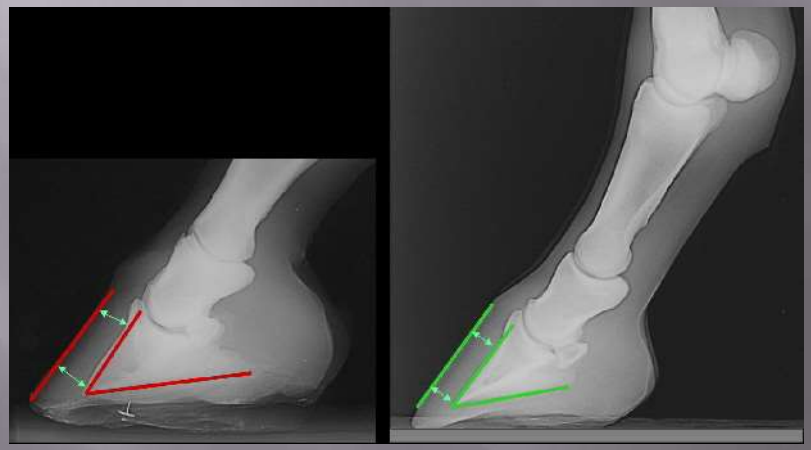

Bilder Dr.Bingold

Beispiel für Hufbeinsenkung: Rechts normale Verhältnisse, links der deutlich größere Abstand zwischen Hornwand und Hufbein.

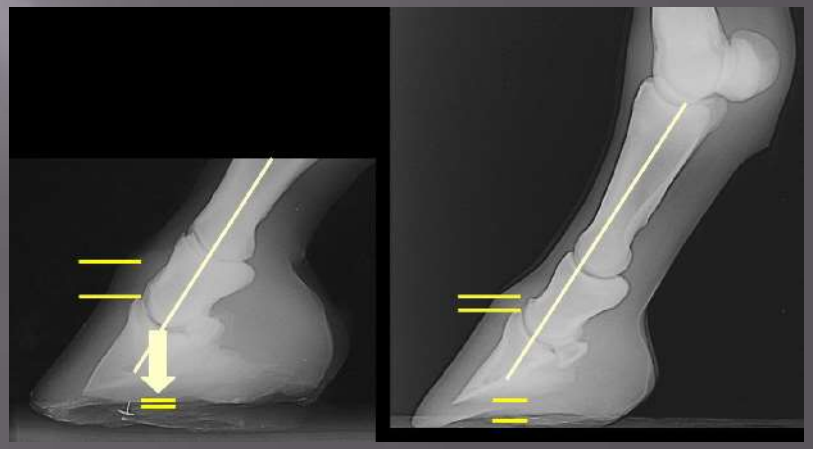

Die Zehenachse ist nicht gebrochen, da das Hufbein nicht (bzw. minimal) rotiert ist. Die gelben Linien am Kronsaum und an der Sohle verdeutlichen die Absenkung des Hufbeins auf dem linken Bild. Durch das Absinken geht das Gewölbe der Hufsohle

verloren

Hufbeinsenkung

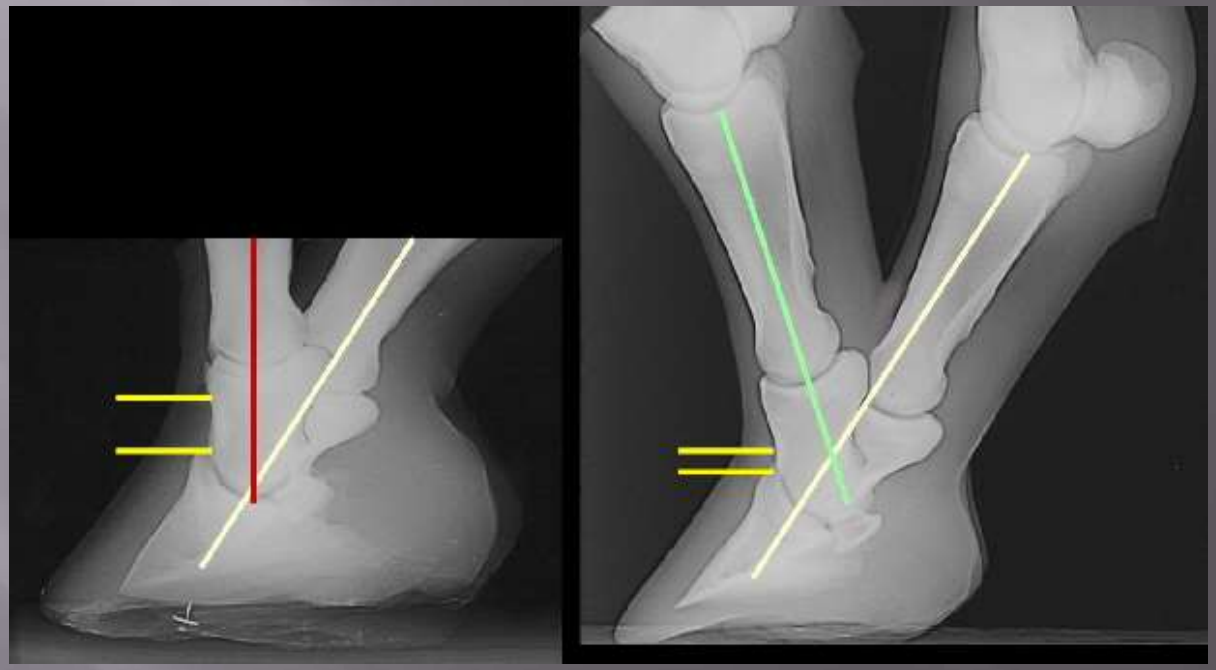

Bilder Dr.Bingold

Das erkrankte Bein findet seinen Anschlag am Kronrand wesentlich früher als das gesunde rechte (Vergleich zwischen Winkel der roten bzw. grünen Linie.

Studie über das Hornwachstum bei an chronischer Hufrehe erkrankter Pferde

Aus der Klinik für Pferde, Allgemeine Chirurgie und Radiologie
des Fachbereichs Veterinärmedizin
der Freien Universität Berlin
Dana Teschner
Tierärztin aus Weimar
Berlin 2010

Eine Studie über das Hornwachstum bei an chronischer Hufrehe erkrankten Pferden

- In der vorliegenden Arbeit wurde das Hornwachstum bei 117 an chronischer Hufrehe
- erkrankten Pferdehufen beurteilt. Untersucht wurde ein möglicher Zusammenhang zwischen
- einer Lageveränderung des Hufbeins (Hufbeinrotation oder Senkung) und dem Auftreten von
- Veränderungen im Hornwachstum im Bereich der dorsalen und der seitlichen Hufwand.

Interessante Statistiken

- Bei 93 der 117 untersuchten Pferdehufe (79,5%) wurde eine palmare/plantare Hufbeinrotation
- gemessen. 19 Hufe (16,2%) zeigten keine Rotation des Hufbeins. Bei fünf Hufen (4,3%)
- wurde eine Hufbeinrotation von 1° gemessen. Weil laut Literaturangaben (Hertsch und
- Brunken, 1988) eine Hufrehe erst ab einem Winkel von 2° besteht, wurden diese Hufe als
- nicht rotiert angesehen. Die Winkel der Hufbeinrotation reichten von 2° bis 36°. Diese
- Ergebnisse zeigt Abbildung 15. Hufe, bei denen sowohl eine Hufbeinrotation, als auch eine
- Hufbeinsenkung vorlag, wurden ausschließlich als rotiert angesehen.

Seitliche Hufbeinrotation

- Eine seitliche Hufbeinrotation konnte bei 69 der 117 Hufe (59%) festgestellt werden. Der
- kleinste Rotationswinkel lag bei 2°, während der größte Rotationswinkel 16° betrug.

Seitliche Hufbeinrotation

	Seitenrotation	Häufigkeit	Prozente
Gültig	keine	48	41,0
	Medial	38	32,5
	Lateral	31	26,5
	Gesamt	117	100,0

Tabelle 4: Differenzierung der medialen und lateralen Seitenrotation

Aus Diss Teschner 2010

Hufbeinsenkung

- Von allen 117 Hufen , war bei 103 Hufen keine Senkung des Hufbeins vorhanden.
- Eine Hufbeinsenkung zeigten 14 Hufe. Dabei lagen die Werte zwischen 18,42 und 23,53 Millimetern.

	Hufbeinsenkung	Häufigkeit	Prozente
Gültig	keine Senkung	103	88,0
	Senkung vorhanden	14	12,0
	Gesamt	117	100,0

Tabelle 5: Vorkommen einer Hufbeinsenkung

Häufigkeit Pferderassen

Häufigkeiten der verschiedenen Pferderassen			
		Häufigkeit	**Prozente**
Gültig	Warmblut	59	50,4
	Pony	42	35,9
	Kaltblut	2	1,7
	Haflinger	10	8,5
	Esel	4	3,4
Gesamt		117	100,0

Tabelle 1: Häufigkeiten der verschiedenen Pferderassen

Aus Diss Teschner 2010

Welche Hufe sind betroffen

Aufteilung der untersuchten Hufe nach Gliedmaßen			
		Anzahl der Hufe	**Prozent**
Gliedmaße	vorn rechts	43	36,8
	vorn links	42	35,9
	hinten links	17	14,5
	hinten rechts	15	12,8
	Gesamt	117	100

Tabelle 2: Unterteilung der Pferdehufe in Gliedmaßen

Aus Diss Teschner 2010

Literaturverzeichnis Hufrehe

- **Sabrina Glöckner :**
  Eine retrospektive Studie über die Hufrehe bei Pferden
  dargestellt an den Patienten der Klinik für Pferde, Allgemeine Chirurgie und Radiologie der Freien Universität Berlin aus den Jahren 1976 - 1995
  http://webdoc.sub.gwdg.de/ebook/diss/2003/fu-berlin/2002/216/index.html

Untersuchungen zur Hufrehe bei Pferden mit Hilfe des HufScan®-Systems

Mohamad Al Naem

http://geb.uni-giessen.de/geb/volltexte/2014/10844/